

**ТЕМА ЗАНЯТИЯ: ИНФИЛЬТРАТИВНЫЙ ТУБЕРКУЛЕЗ ЛЕГКИХ.
ТУБЕРКУЛОМА ЛЕГКОГО.
МЕТОДИКА ПРОВЕДЕНИЯ ЗАНЯТИЯ.**

1. Проверка освоения студентами темы занятия (путем немашинного программированного контроля или опроса).
2. Клинический разбор курируемых студентами больных.
3. Демонстрация снимков, историй болезни с различными вариантами течения и исходами инфильтративного туберкулеза легких и туберкулом легкого, трудностями дифференциальной диагностики.
4. Немашинный программированный контроль всех студентов по пройденной теме.

Инфильтративный туберкулез легких – первая по частоте клиническая форма, встречается приблизительно от 40-50 % до 50-60% случаев всех форм легочного туберкулеза, среди состоящих на учете 30-40%, в структуре смертности 1%.

ИНФИЛЬТРАТ – клиничко-рентгенологическое отображение комплекса, состоящего из очага и перифокального воспаления.

С инфильтратом неразрывно связано понятие активности, динамичности, возможности дальнейшего распространения через фазу распада.

Инфильтративный туберкулез развивается на фоне повышенной реактивности легочной ткани в ответ на большое количество вирулентных МБТ, но при более или менее выраженном общем иммунитете.

Сенсибилизации легочной ткани способствует возрастной фактор (молодой возраст), специфический фактор экзогенной суперинфекции (контакт с инфекцией), неспецифические факторы – охлаждение, интеркуррентные заболевания (грипп, пневмония и другие), гиперинсоляция и другие.

1. ПАТОГЕНЕЗ ИНФИЛЬТРАТИВНОГО ТУБЕРКУЛЕЗА.

Патогенетически инфильтративный туберкулез связан с прогрессирующим очаговым туберкулезом, в патоморфологической картине которого преобладает перифокальное воспаление.

Инфильтративный туберкулез легких развивается из очагов: либо в результате обострения старых, заживших очагов (очаги послепервичного отсева Симона, индурационные поля, заживший очаговый процесс вторичного периода инфекции, остаточные изменения после диссеминированного туберкулеза легких); либо на вновь возникших свежих очагов в результате экзогенной суперинфекции путем их слияния.

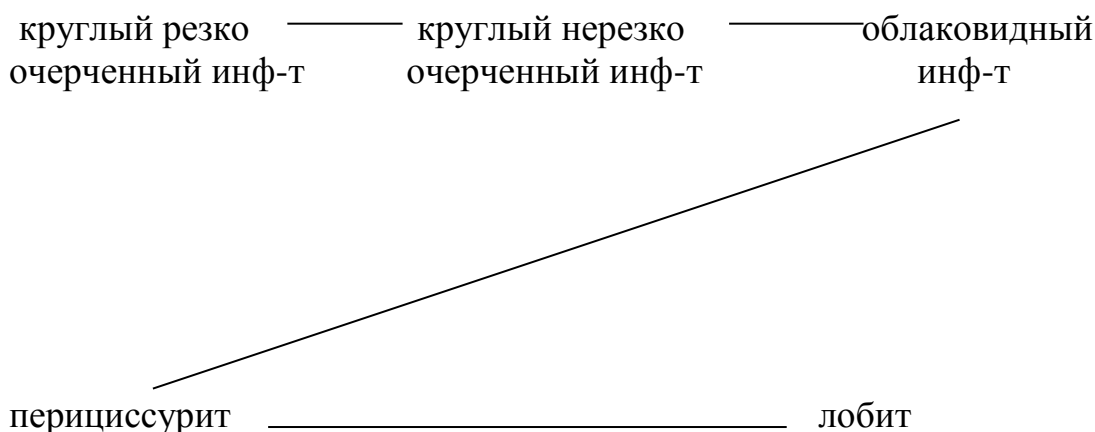
Эндогенный генез инфильтратов помогает объяснить тетрада Эрлиха – нахождение в мокроте БК, обызвествленных коралловидных ЭВ, аморфной извести и кристаллы холестерина.

При свежих инфильтратах, возникших в результате экзогенной суперинфекции, нередко удается обнаружить первичную лекарственную устойчивость микобактерий, подтверждающую экзогенный генез инфильтрата.

При инфильтративном туберкулезе преобладают перифокальные изменения, которые доминируют в клинической картине.

В зависимости от величины и формы перифокального воспаления принято выделять следующие типы инфильтратов:

1. бронхолобулярный инфильтрат
2. круглый инфильтрат – а) резко очерченный с индуративными изменениями, разной величины; б) нерезко очерченный, величиной от вишни до грецкого ореха,
3. облаковидный инфильтрат – неоднородная тень значительно больших размеров (от 4 до 8 см в диаметре), неправильной разнообразной формы в виде облака, с неясными размытыми контурами, постепенно переходящими в тень окружающих тканей.
4. лобит – разновидность облаковидного инфильтрата, занимающего почти всю долю, с подчеркнутым нижним контуром, образованным уплотненной междолевой плеврой, очертания верхней части инфильтрата размыты, неясны.
5. перициссурит – лобит в самом начале своего развития, располагается по краю междолевой борозды.



Излюбленным местом локализации инфильтратов являются задние отделы легких – у задней междолевой борозды или вблизи ее (II – VI, затем I и другие сегменты).

По объему поражения: дольковый, субсегментарный, сегментарный, лобит, пульмонит.

2. КЛИНИКА ИНФИЛЬТРАТИВНОГО ТУБЕРКУЛЕЗА

Развитие инфильтративных явлений в легких всегда связано с обострением процесса, поэтому начало заболевания и течение характеризуется относительной остротой, которая будет особенно выражена при крупных облаковидных инфильтратах.

1. Основные жалобы:

- а) лихорадочное состояние, которое обычно носит печать несоответствия между высокой температурой и общим удовлетворительным состоянием больного;
- б) потливость во время сна;
- в) кровохаркание;
- г) потеря аппетита.

2. При физикальном исследовании – у больных с небольшими круглыми инфильтратами не удается отметить каких-либо изменений. При больших облаковидных инфильтратах, особенно лобитах, определяется укороченный перкуторный звук над соответствующим отделом легкого, ослабленное бронхиальное дыхание и небольшое количество мелкопузырчатых хрипов при покашливании. Появление средне-пузырчатых хрипов, как правило, связано с появлением распада.

3. Данные рентгенологического исследования – общим для всех типов инфильтратов является: неоднородность тени за счет очаговой структуры, наличие очагов как по периферии инфильтрата, так и отдаленных, “дорожка” оттока к неизмененному корню (за исключением перициссурита) за счет лимфангоита.

4. Лабораторные данные – со стороны крови небольшой лейкоцитоз, нейтрофильный сдвиг влево, умеренное или значительное ускорение СОЭ (до 30-45 и выше при лобитах). БК+ в 80% при облаковидных инфильтратах.

5. Туберкулиновые пробы – положительные.

При своевременном рациональном лечении через 3-4 недели постепенно уменьшаются и исчезают симптомы интоксикации, улучшается общее состояние, рассасывается постепенно инфильтрация в легких (длительно). Быстрое снижение температуры без лечения и увеличение мокроты свидетельствует об образовании полости распада.

3. ИСХОДЫ ИНФИЛЬТРАТИВНОГО ТУБЕРКУЛЕЗА ЛЕГКИХ.

Исход инфильтративного туберкулеза зависит от распространенности поражения, объема казеозного некроза, характера перифокального воспаления:

- а) Полное рассасывание – при небольших свежих инфильтратах (в 5-7%)
- б) Рассасывание с исходом в фиброз и очаги.
- в) Индурирование – сморщивание и петрифицирование инфильтрата.
- г) Казеозное перерождение с распадом.
- д) Обсеменение – аспирация инфицированной мокроты или крови в нижележащие отделы легких.

4. ДИФФЕРЕНЦИАЛЬНАЯ ДИАГНОСТИКА ИНФИЛЬТРАТИВНОГО ТУБЕРКУЛЕЗА ЛЕГКИХ.

Инфильтративный туберкулез в настоящее время приходится дифференцировать с большой группой пневмоний, в основе которых лежат различные этиологические моменты (вирусные, бактериальные, параканкротозные) с эозинофильным инфильтратом, раковыми опухолями и их одиночными метастазами.

5. ПРИНЦИПЫ ЛЕЧЕНИЯ :

До применения антибактериальных препаратов основным методом лечения инфильтративных форм был лечебный пневмоторакс на фоне патогенетической терапии.

В настоящее время с хорошим эффектом применяются антибиотики и химиопрепараты, в среднем 12 мес. непрерывный комбинированный курс лечения 4-5 препаратами, проводимый в стационарно-санаторных условиях, позволяет полностью ликвидировать туберкулезный процесс.

В ряде случаев с наличием деструкции дополнительно к антибактериальным препаратам целесообразно наложение пневмоторакса и пневмоперитонеума. При сохранении полости распада более 3-4 месяцев показано оперативное лечение.

Показатели	Эозинофильный инфильтрат	Инфильтративный туберкулез
1) Интоксикация 2) Лабораторные исследования крови и мокроты 3) Рентгенологическая динамика	Отсутствует Большое количество эозинофилов в крови до 30-50%, в мокроте эозинофилы, последняя желтоватого цвета, отсутствует в ней БК Летучесть тени	Выражена Нормальное содержание эозинофилов в периферической крови Стабильность тени
Показатели	Вирусная или вирусно-бактериальная	Инфильтративный туберкулез легких

	пневмония	
1)Начало 2)Температура 3)Ознобы 4)Головные боли 5)Ломота в суставах, пояснице, боли в груди 6)Катар в/дыхательных путей 7) Рентгенологические данные	Острое 39 ⁰ -40 ⁰ Резко выражены Выражены Выражены Бывает часто Инфильтративные изменения располагаются на фоне измененного сосудистого рисунка, имеется реакция (расширение) корней легких.	Подострое Субфебрильная температура Не выражены Не выражены Не выражены Бывает редко Инфильтративные изменения располагаются на фоне старых или свежих очагов, выражена дорожка лимфангоита к неизмененному корню, изменения чаще в верхних отделах легких
Показатели	Крупная пневмония	Инфильтративный туберкулез легких (лобит)
1)Начало 2)Одышка 3)Ознобы 4) Боли в груди 5) Аускультативные данные 6) Кровь 7)Мокрота 8)Рентгенологическая картина	Острое без продромальных симптомов Резкая Выражены Выражены Выраженные Значительные, лейкоцитоз и сдвиг нейтрофилов до метамиелоцитов Ржавого цвета, БК отсутствует Сходная (лобит), но быстрая динамика	Начало острое, но с продромальным периодом Относительно Не выражены Не выражены Скудные Умеренный лейкоцитоз и сдвиг нейтрофилов до палочкоядерных Слизисто-гнойная, иногда с прожилками крови, часто БК+ Сходная, но динамика медленнее
Показатели	Периферический рак	Инфильтративный туберкулез легких

	(параканкротная пневмония)	
1) Начало 2) Одышка 3) Боли в груди 4) Кашель 5) Мокрота 6) Рентгенологическая картина 7) Возраст	Бессимптомное Выражена Выражены Надсадный Атипичные клетки Фокус тени однородный, с относительно четким контурам, излюбленная локализация в передних отделах легкого Преимущественно пожилой	Подострое Не выражена Не выражены Умеренный, редкий БК+ Фокус тени неоднородный, без четких контуров, преимущественная локализация в верхне-задних отделах Преимущественно молодой
Показатели	Центральный рак в стадии ателектаза	Туберкулезный лобит
1) Одышка 2) Боль в груди 3) Нарастающая кахексия 4) Рентгенологическая картина	Резкая Резко выражена Выражена Картина долевого ателектаза со смещением средостения в сторону ателектаза, ампутация долевого бронха.	Умеренная Незначительно Не выражена (общий вид больного мало страдает) Фокус затемнения, занимающий обычно верхнюю долю (чаще справа)

КАЗЕОЗНАЯ ПНЕВМОНИЯ –это самостоятельная клиническая форма туберкулеза легких, характеризующаяся остро развивающимся и морфологически необратимым обширным творожистым некрозом (не менее 1 доли), который возникает на фоне выраженного иммунодефицита и при бурном и массивном размножении высоковирулентной инфекции (часто с высоким удельным весом лекарственноустойчивых форм).

В последнее время отмечается учащение остро прогрессирующих форм туберкулеза легких, к которым, прежде всего, относится казеозная пневмония. Больные с этим заболеванием могут обращаться в общую лечебную сеть, где их лечат с диагнозом “крупозная пневмония”.

В патогенезе казеозной пневмонии ведущую роль играют глубокие нарушения внутриклеточного метаболизма с мембраноповреждающим

эффектом, что приводит к подавлению активности Т-клеточного иммунитета и апоптозу.

Выделено 2 формы:

1) Долевая (лобарная)

2) Дольковая (лобулярная)

1) При долевогой форме –начало заболевания острое, иногда с потерей сознания, резко выраженная интоксикация, напоминающая картину тяжелого сепсиса (высокая температура, озноб, одышка, боли в груди, кашель с мокротой, частые кровохаркания). Обилие влажных хрипов при выслушивании. Рентгенологически –лобит с множественными участками просветления. СОЭ до 60 мм/час, лейкоцитоз, нейтрофильный сдвиг влево. Туберкулиновые пробы отрицательные, в связи с отрицательной анергией.

С появлением множественных гнездных распадов и всасывания большого количества продуктов тканевого распада температура становится гектической, появляются изнурительные профузные поты. Дальнейшее течение характеризуется развитием новых бронхолобулярных фокусов, образованием свежих аспирационных очагов в нижних отделах легких. Продолжительность течения от нескольких недель до нескольких месяцев; часто наблюдается летальный исход. Упорным лечением удается в части случаев перевести процесс в фиброзно-кавернозный.

2) Лобулярная форма –характеризуется вышеописанным симптомокомплексом, но течение менее злокачественно. Прогноз также неблагоприятный. Рентгенологически характерно наличие множественных фокусов казеозного некроза в обоих легких.

Лобарная форма казеозной пневмонии чаще возникает как впервые выявленная, самостоятельная форма, а лобулярная осложняет фиброзно-кавернозный туберкулез в его терминальной стадии развития.

Для казеозной пневмонии характерно не только практически 100% обнаружение микобактерий туберкулеза в мокроте, но и мазках крови.

Первичная лекарственная устойчивость отмечается у 50-60% больных. Следует иметь ввиду, что микобактерии туберкулеза могут обнаруживаться лишь через 2-3 недели от начала заболевания.

Лечение казеозной пневмонии продолжается 12-18 мес. с применением комплексной химиотерапии 5 АБП (в т.ч. резервных препаратов), дезинтоксикационной и патогенетической терапии, а также хирургического лечения, направленного на удаление разрушенных участков легких.

ТУБЕРКУЛОМА ЛЕГКОГО.

Туберкулома –это осумкованный казеозный изолированный очаг без перифокального воспаления, > 1 см в диаметре, разнообразный по генезу, характеризуется бессимптомным или малосимптомным течением.

Среди впервые выявленных больных туберкулезом органов дыхания –3-6%, среди состоящих на учете –10-12%.

За последнее время значительно участились случаи возникновения туберкулом (21% среди всех инфильтративных проявлений туберкулеза). Доброкачественное течение, стабильность, отсутствие эффекта при лечении антибактериальными препаратами побудили к выделению этой формы из группы инфильтративного туберкулеза в самостоятельную нозологическую форму.

1.ПАТОГЕНЕЗ ТУБЕРКУЛОМ.

Туберкулома может развиваться из любой формы туберкулеза:

- а) первичный аффект с казеозом в центре при закупорке дренирующего бронха формируется в туберкулому под влиянием реакции соединительной ткани.
- б) инфильтрат с распадом при нарушении проходимости бронха окружается соединительнотканной капсулой, казеозное содержимое не может отторгнуться.
- в) очаги, подвергаясь казеозному перерождению, могут быть окружены общей соединительнотканной капсулой.
- г) каверна с казеозными массами при облитерации дренирующего бронха формируется в туберкулому –псевдотуберкулому по Богуну Л.К. (воздух всасывается, СУ сморщивается, но полному спадению ее мешают казеозные массы).

Формирование туберкуломы является результатом гиперергической реакции легочной ткани на интенсивно размножающиеся МБТ в условиях супрессии фагоцитоза (формирование казеоза) с последующей стимуляцией выраженного общего и местного иммунитета (формирование капсулы).

Факторы, способствующие формированию туберкулом:

- а) повышение резистентности организма, склонность к отграничению процесса.
- б) влияние химиопрепаратов, которые оказывают не только туберкулостатический эффект, но и стимулируют развитие соединительной ткани, т.е. клеточный иммунитет.

2.МОРФОЛОГИЧЕСКАЯ КЛАССИФИКАЦИЯ ИСТИННЫХ ТУБЕРКУЛОМ ПО М.М.АВЕРБАХУ.

- а) солитарная гомогенная туберкулома –инкапсулированный казеоз.
- б) солитарная слоистая туберкулома –возникает при медленном прогрессировании и оппозиционном росте.
- в) конгломератная туберкулома –отдельные казеозные небольшие очаги, окруженные соединительнотканной капсулой.

3.КЛИНИЧЕСКАЯ КАРТИНА.

Клинические варианты туберкулом:

1. прогрессирующая
2. регрессирующая
3. стабильная

Течение в большинстве случаев бессимптомно или с небольшими признаками интоксикации.

Жалобы у половины больных отсутствуют в течение многих лет вообще и лишь при разжижении казеоза и появлении распада появляются признаки легкой интоксикации (повышенная утомляемость, продолжительный невысокий субфебрилитет).

При физикальном исследовании обычно не удается выявить каких-либо изменений.

Данные рентгенологического исследования различные по величине (от 2 см до 4-5 см и реже до 8-10 см в диаметре) чаще одиночные, круглые интенсивные тени, неоднородной структуры (характерные включения кальцинатов) с четким наружным контуром, с преимущественной локализацией в верхне-задних отделах легких (до 80%), а чаще справа. Иногда виден эксцентричный небольшой распад.

Лабораторные данные – кровь в пределах нормы, иногда небольшой лимфоцитоз. БК отсутствуют (при появлении распада может наблюдаться олигобациллярность).

Туберкулиновые пробы –выраженные.

4.ДИФФЕРЕНЦИАЛЬНЫЙ ДИАГНОЗ.

Наибольшая трудность в диагностике возникает при однородных гомогенных туберкуломах, которые приходится дифференцировать с периферическим раком.

Ведущим в дифференциальной диагностике являются боли, неоправданная одышка и отрицательные или слабовыраженные туберкулиновые пробы при раке.

Рентгенологически бугристость и лучистость контура тени.

Во всех случаях, когда диагноз остается не вполне ясным необходима торакотомия с экспресс-биопсией.

5.ПРИНЦИПЫ ЛЕЧЕНИЯ.

Все туберкуломы (3-4см и более в диаметре, а при наличии распада независимо от величины), не дающие положительной динамики под влиянием антибактериальной терапии в течение 4-6 месяцев подлежат удалению (сегментарной резекции).

Из данной темы студенты должны запомнить и знать:

1. Типы инфильтратов
2. Основные признаки дифференциальной диагностики инфильтративных форм от других сходных заболеваний.

Из данной темы студенты должны осмыслить:

1. Патогенез инфильтративного туберкулеза.
2. Патогенез туберкуломы.

Вопросы, подлежащие обсуждению на данном занятии:

1. Патогенез инфильтративного туберкулеза легких.
2. Клинико-рентгенологические типы инфильтративного туберкулеза легких.
3. Варианты клинического течения инфильтративного туберкулеза.
4. Дифференциальная диагностика.

5. Принципы лечения.
6. Исходы инфильтративного туберкулеза.
7. Патогенез туберкулом.
8. Морфологическая классификация туберкулом.
9. Особенности клинического течения и дифференциальная диагностика туберкулом.
10. Принципы лечения туберкулом.
11. Казеозная пневмония, ее патогенез, клиника и лечение.

Список литературы

Основная:

1. Гиллер Д.Б., Фтизиатрия: учебник / Д.Б. Гиллер, В.Ю. Мишин и др. – М.: ГЭОТАР-Медиа, 2020. – 576 с.
2. Мишин В.Ю., Фтизиатрия: учебник / В.Ю. Мишин и др. – 3-е изд., перераб. и доп. – М.: ГЭОТАР-Медиа, 2020. – 528 с.
3. Кошечкин В.А., Фтизиатрия: учебник / В.А. Кошечкин. – М.: ГЭОТАР-Медиа, 2018. – 304 с.: ил.
4. Фтизиатрия: учебник / А.В. Павлушин, А.С. Шпрыков, Р.Ф. Мишанов. – Н.Новгород: Издательство Нижегородской государственной медицинской академии, 2017. – 620 с., ил.

Дополнительная:

1. Покровский В.В., ВИЧ-инфекция и СПИД / под ред. Покровского В.В. - М.: ГЭОТАР-Медиа, 2020. - 696 с.
2. Чучалин А.Г., Пульмонология / под ред. Чучалина А.Г. - М.: ГЭОТАР-Медиа, 2020. - 768 с.
3. Авдеев С.Н., Легочная гипертензия / под ред. Авдеева С.Н. - М.: ГЭОТАР-Медиа, 2019. - 608 с.
4. Стручков П.В., Спирометрия / Стручков П.В., Дроздов Д.В., Лукина О.Ф. - М.: ГЭОТАР-Медиа, 2019. - 112 с.
5. Маркина Н.Ю., Ультразвуковая диагностика / Маркина Н.Ю., Кислякова М.В. - М.: ГЭОТАР-Медиа, 2018. - 240 с.